Lane Medical Library

Aus der chirurgischen Abteilung
des städtischen Krankenhauses zu Cöln-Mülheim.
(Chefarzt: Dr. Paul Goecke.)

Zur Kasuistik der Patellarluxationen nach unten.

Inaugural-Dissertation
zur
Erlangung der Doktorwürde
in der
Medizin, Chirurgie und Geburtshilfe
der
Hohen medizinischen Fakultät d. Universität Marburg
vorgelegt von

Karl Everke
aus Bochum.

MARBURG
Buchdruckerei von Joh. Hamel
1916.

Angenommen von der medizinischen Fakultät Marburg
den 19. September 1916.

Gedruckt mit Genehmigung der Fakultät.

Referent: Professor Dr. König.

Zu den seltensten Luxationen, welche dem Chirurgen unter die Hand kommen, gehören die Kniegelenksluxationen; und dies erklärt sich in erster Linie aus der großen Festigkeit des Bandapparates. Nur durch außerordentlich starke Gewalten kommen sie zu Stande; durch Sturz aus erheblicher Höhe, Betriebsunfälle u. dergl. mehr.

Die häufigste dieser Art von Verletzungen ist die Luxation des Unterschenkels nach vorn, hervorgerufen durch gewaltsame Hyperextension. Der Streckapparat bleibt in der Regel erhalten; es reißen die Kreuzbänder, meistens auch die Seitenbänder.

Die Luxation des Unterschenkels nach hinten ist seltener. Sie wird verursacht durch gewaltsamen Stoß, der den in Flexionsstellung stehenden Unterschenkel von vorn her trifft. Es kommt bei diesen Fällen leicht eine Komplikation hinzu, indem das Kapitulum fibulae mit abreißt.

Endlich kommen noch die Seitenluxationen in Betracht. Bei der Luxation nach außen muß das innere, bei der nach innen das äußere Seitenband zerreißen, es finden sich aber auch bei der vollständigen Luxation die Kreuzbänder stets, bei unvollkommener dieselben meistens zerrissen. Der Unterschenkel steht hier in Ab- resp. Adductionsstellung.

Nicht minder selten als die Luxation des Kniegelenks sind die der Kniescheibe. Zweifellos ist die Kniescheibe

von allen Teilen unseres Körpers wegen ihrer ungeschützten und hervorspringenden Lage den schädlichen Insulten, sowohl direkter wie indirekter Natur sehr stark unterworfen. Und doch gehören die Luxationen der Patella zu den seltensten, welche dem Arzt zu Gesicht kommen.

Nur wenige Mitteilungen finden sich in der früheren Literatur über Patellaluxationen. Chirurgen wie Boyen und Cooper erzählen nur von einem Fall, Dupuytren berichtet von drei Fällen. Einige Jahre später gelang es Malgaigne, ein Material von 40 Fällen zu sammeln. Diese Zahl ist inzwischen sehr vervielfacht worden.

Bezgl. ihrer Einteilung unterscheiden wir drei Fälle von Luxationen, die laterale durch seitliche Verschiebung, die vertikale durch Torsion und endlich die erst in den letzten Jahren bekannt gewordene Luxation nach unten, die sogen. Einklemmungsluxation.

Die häufigste Kniegelenksluxation ist die Verschiebuug der Patella nach außen. Sie rückt gewöhnlich ganz auf die Außenseite des Condylus externus. Verursacht werden diese Luxationen durch direkte Verletzung, durch Stoß, Schlag oder Fall auf den inneren Rand der Kniescheibe. Man unterscheidet hier eine unvollständige und eine vollständige Luxation. Von ersterer spricht man, wenn die Gelenkflächen noch einigen Kontakt besitzen, von letzterer, wenn die Patella ganz auf die Seitenflächen des Condylus externus gerückt ist. Entsteht die Verletzung bei gestrecktem Knie, so weicht die Kniescheibe direkt über die Vorderfläche des unteren Femurrandes nach außen, entsteht sie bei gebeugtem Knie, so verschiebt sie sich in die Rinne zwischen dem Condylus externus und der Tibia.

Wird diese Luxation der Patella nach außen zu einer habituellen, so wird sie meist schon durch eine plötzliche forcierte Contraction das quadriceps hervorgerufen. Wahr-

scheinlich wird hierbei die Patella durch Contraktionen zuerst nach aufwärts gezogen; beim Nachlassen der Contraktionen gleitet sie dann an der Außenseite des Femur herunter. Gewöhnlich haben wir bei solchen Patienten ein ausgesprochenes X-Bein. Durch den ungewöhnlichen Ansatz der Sehnen weit nach außen wird das Abgleiten der Patella vom äußeren Condylus begünstigt.

Noch seltener sind die Verschiebungen der Kniescheibe nach innen, die sog. vertikale Luxation. Hier dreht sich die Kniescheibe um 90 Grad; sie liegt also mit ihrer Kante in den Gruben zwischen den beiden Femurcondylen. Verursacht werden diese Luxationen durch direkte Einwirkungen von vorn oder von der Seite her. Je nach dem die knorpelige Gelenkfläche der Kniescheibe nach innen oder nach außen gerichtet ist, spricht man von einer inneren oder äußeren Luxation.

Die enorm seltene Umdrehung der Kniescheibe um 180 Grad sei nur kurz erwähnt. Die Gelenkfläche sieht hier nach vorn.

Eine weitere, bisher kaum bekannte Verletzung ist nun die Luxation der Kniescheibe nach unten, also eine horizontale Verschiebung. Das Zustandekommen einer derartigen Verletzung ist so zu erklären, daß bei stark gebeugtem Knie eine äußere Gewalt von vorn her auf die Kniescheibe einwirkt und gleichzeitig das Bein wieder gestreckt wird. Die Kniescheibe wird um ihre horizontale Achse gedreht unter häufig vollständiger Zerreißung der Quadricepssehne; weiter wird sie in das Gelenk zwischen die Condylen des Femur und der Tibia eingekeilt. Die ganze Literatur berichtet nur über 11 derartige Fälle; ein zwölfter wurde im August 1913 im städtischen Krankenhause zu Mülheim-Rhein beobachtet. Bevor ich auf diesen Fall sowie auf eine eingehende Besprechung dieser Art von Luxation näher eingehe, möchte ich die vorher beschriebenen

kurz betrachten. — Die bisher bekannten Fälle zerfallen in solche, die mit Zerreißung der Quadricepssehne, solche, die ohne Zerreißung der Quadricepssehne einhergehen und endlich in 2 nicht traumatische habituelle Einklemmungsluxationen.

Der erste derartige Fall wird 1887 von Middelfart beschrieben. Es handelt sich hier um einen 12jährigen Knaben, der auf einen scharfen Stein gefallen war und mit der Diagnose Patellarfraktur zu ihm gebracht wurde. Die Untersuchung ergab ein gänzlich feststehendes scheinbares unteres Frakturstück, ein oberes ließ sich nicht fühlen. Nach der Aussage des Patienten war das Knie unmittelbar nach der Verletzung gebeugt gewesen, wurde dann aber gestreckt und in dieser Stellung fixiert. Man eröffnete das Kniegelenk und fand, daß die Sehne des musculus quadriceps vom oberen Rand der Kniescheibe abgerissen war; diese selbst war in das Gelenk eingekeilt zwischen die Femurcondylen und Tibia. Das scheinbare äußerlich fühlbare Fragment war der nach vorn gerichtete untere Rand der Patella mit dem straff gespannten Ligamentum patellae. Er gelang eine leichte Reposition. Kapsel und Wunde wurde vernäht und glatte Heilung erzielt.

Ein zweiter Fall wurde von Deaderik beobachtet. Hier handelte es sich um einen 19jährigen Mann, der auf einen schon in Bewegung befindlichen Eisenbahnzug springen wollte und dabei zu Fall kam. Auch hier war die Quadricepssehne zerrissen. In ihrem oberen Rande war die Kniescheibe vollständig von ihren Befestigungen abgerissen, hatte sich um ihre quere Achse gedreht und in die fossa intercondylica femoris eingekeilt. Eine Reposition auf unblutigem Wege gelang auch in Narkose nicht; erst durch eine kleine, auf einem Brett befestigte Winde, welche unter das in Extension gehaltene Knie gelegt wurde. Eine starke Schnur wurde um die hervorspringende Kante der

Patella gelegt und mittels der Winde angezogen. Durch sehr kräftigen Zug wurde die Patella so gelockert, daß sie in ihre normale Lage zurückschnappte, als der Operateur nach Entfernung der Schnur die Seitenränder der Patella umfaßte und in die Höhe zog, während er mit der anderen Hand in Richtung der Oberschenkelachse gegen die aufgerichtete Kniescheibe drückte.

Weiter beobachtete Ernst Schmidt einen Fall von Luxation der Kniescheibe nach unten, der ebenfalls mit Zerreißung der Quadricepssehne einherging. Ein 16jähriger Arbeiter glitt auf Glatteis aus und fiel mit dem linken Knie auf die Kante einer Schiene, empfand sofort heftige Schmerzen im Knie und konnte nicht mehr gehen. Der Lokalbefund, welcher sofort nach der Einlieferung in das Krankenhaus erhoben wurde, war folgender: Das linke Knie steht in rechtwinkeliger Beugestellung und ist stark geschwollen. Im oberen Recessus findet sich ein ziemlich großer Bluterguß; im Gelenk selbst ein etwas kleinerer Erguß. Aktive Streckung ist unmöglich, während passiv geringe Streckbewegungen ausgeführt werden können, allerdings mit heftigen Schmerzen. Geringe aktive Beugung ist möglich. Den unteren Patellarrand fühlt man stark nach vorn vorspringen, oberhalb desselben eine Vertiefung, in welcher 3 Querfinger Platz finden. In dieser Vertiefung fühlt man deutlich die vordere jetzt nach aufwärts gerichtete Fläche der Kniescheibe, ebenso den vorderen Abschluß der Femurcondylen. Den oberen Patellarand kann man nicht fühlen. Die Gegend des Quadricepssehnenansatzes sehr druckempfindlich, Ligamentum patellae proprium nicht schmerzhaft. Nach Durchleuchtung mit Röntgenstrahlen findet man den unteren Rand der Kniescheibe stark nach vorn prominieren, die vordere Fläche nach oben gerichtet. Der obere Rand der Patella sieht nach hinten, das Gelenk klafft; die Weichteile oberhalb der

Kniescheibe sind stark eingesenkt. Eine unblutige Reposition gelang nicht. Bei der sofort vorgenommenen Operation konnte Schmidt mit dem Finger hinter die luxierte Kniescheibe kommen und dieselbe unter starker Gewaltanwendung wieder in die richtige Lage bringen; gleich darauf ließen sich Bewegungen im Kniegelenk wieder in normaler Weise ausführen. Die Quadricepssehne war vollständig am oberen Patellarrand abgerissen. Eine Sehnennaht wurde nicht gemacht, die Wunde vernäht, Bein in einem Kompressionsverband in Streckstellung gebracht. Die Heilung erfolgte glatt ohne Besonderheiten. Durch Massage, Faradisation, sowie leichte passive und aktive Bewegungen konnte Patient nach 1½ Monaten schon Laufschritt ausführen. Bei seiner Entlassung fand sich gute Heilung der Narbe, im Gelenk selbst kein Erguß mehr, nur in der Kniekehle leichte Infiltrationen der Sehnenscheiden. Beugung fast vollkommen, Laufschritt ebenfalls fast unbehemmt. Acht Monate nach dem Unfall stellte sich Patient abermals vor, er war völlig beschwerdefrei, keine Oedeme, kein Erguß mehr, Bewegung und Laufschritt normal, Streckung des Beines kräftig und normal ausführbar.

Endlich berichtet die Literatur noch über einen 4. Fall von Luxation der Kniescheibe nach unten, der ebenfalls mit Zerreißung des Streckapparates verbunden war. Cheesman berichtet über einen 13jährigen Knaben, der aus einem fahrenden Eisenbahnzug gestürzt war und sich eine Verletzung am linken Knie zugezogen hatte. Schon palpatorisch war die Patella in dem Raum zwischen Tibia und Femur geradezu hervorragend zu fühlen. Oberhalb eingelegte Finger traten in einen Gelenkhohlraum ein. Der Versuch, in Chloroformnarkose die Patella aus ihrer falschen Lage zu heben, mißlang; auch ein am nächsten Tage wiederholter Versuch schlug fehl. Nach der Einlieferung in die Klinik Cheesmans wurde die Diagnose einer Ein-

klemmungsluxation bestätigt; der hier erhobene Befund entsprach vollauf dem vorhergehenden. Die Patella war seitwärts leicht beweglich, mann konnte fühlen, daß der festliegende obere Rand sich an den knorpeligen Flächen der Knochen rieb. Ohne weiteres konnte die Einklemmung nicht beseitigt werden; durch das straffgespannte Ligamentum patellae wurde die Kniescheibe in ihrer Lage festgehalten. In Aethernarkose wurde nun ein großer halbkreisförmiger nach oben hin convexer Lappen gebildet und hierdurch die Sehnenstruktur des Knies bloßgelegt. Alle Gewebe waren stark mit Blut gefüllt. Ein weiterer Schnitt wurde oberhalb der Patella in das Gelenk gelegt; hierdurch trat eine Menge Blutserum und -Gerinnsel aus. Wiederholte Versuche, die Patella in ihre normale Lage zu bringen, scheiterten, die Zange glitt einfach ab. Endlich wurde ein starkes Messer in das Gelenk eingesetzt und unter stark hebelnder Bewegung die Kniescheibe aus ihrer Zwangslage herausgehoben. Steriler Verband, darüber Gipsverband, Erhebung des Beines um 45 Grad, um so den Quadriceps zu lockern. Die Heilung erfolgte ohne Reaktion. Nach 23 Tagen erste Bewegungen, Massage; nach 36 Tagen Beugung bis zum rechten Winkel, die glatt vor sich geht. Man fühlt jetzt eine deutliche Vereinigung vom oberen Rand der Patella mit dem Quadriceps. Auch bei späterer Vorstellung hatte Patient nicht mehr die geringsten Beschwerden.

Bevor ich jetzt auf einige weitere Fälle ohne Zerreißung des Kniestreckapparates eingehe, möchte ich kurz über zwei nicht direkt traumatische Einklemmungsluxationen berichten, die sich als habituelle Luxationen entwickelt hatten.

Lannelongue veröffentlicht 1901 einen Fall, wo bei einem 12jährigen Knaben bei jeder Beugung des linken Kniegelenks sich die Patella zwischen Femur und Tibia

eindrängt, sodaß nur noch die Spitze derselben fühlbar ist. Sobald das Bein gestreckt wird, fühlt man sie wieder an normaler Stelle. Das Ligamentum patellae inferius ist nur 1 Centimeter lang, an der rechten Seite sogar nur 0,8 cm, hier findet sich keine Anomalität. Diese Luxation ist angeboren.

Von einem ähnlichen Fall berichtet Potel im Jahre 1899. Es handelt sich hier um einen 15jährigen Mann, der wegen Coxitis lange in ärztlicher Behandlung gewesen war. Am Bein war eine Verkürzung von 9 cm zurückgeblieben; allmählich hatte sich ein genu recurvatum gebildet, so daß das Bein allmählich um 13 cm kürzer war als das gesunde und bei Streckung einen nach vorn offenen Winkel von 135 Grad bildete. Bei Beugung des Knies glitt die Patella in das Gelenk hinein, erschien bei Streckung wieder an normaler Stelle. Diese Luxation führt Potel auf die Verkürzung des Ligamentum patellae inferius, sowie auf eine gewisse Atonie des musculus quadriceps zurück.

Während die bisher beschriebenen Fälle sämtlich mit Zerreißung der Quadricepssehne einhergehen, — die beiden habituellen Luxationen bleiben unberücksichtigt — berichten fünf weitere Autoren über Patellarluxationen nach unten ohne Riß des Streckapparates.

Der erste derartige Fall wurde von Szuman beschrieben. Ein 27jähriger Arbeiter war unter die Walze einer Häckselmaschine geraten und hatte von dieser mehrere Stöße und Schläge gegen das linke Knie erhalten. Der Arzt fand, daß das affizierte Knie stumpfwinkelig gebeugt stand, Bewegungen passiv möglich waren, aber mit großen Schmerzen verbunden; vollständige Streckung war auch passiv nicht möglich. Ueber dem Kniegelenk hochgradige Quetschung. Haut bläulich verfärbt, stark oedematös. Dort, wo sich normalerweise die Patella befinden sollte,

war eine deutlich fühlbare, auch äußerlich sichtbare Vertiefung vorhanden. In der Gegend des äußeren Seitenbandes fand sich ein querverlaufender, scharfkantiger Vorsprung, der sich aus der Lücke zwischen Condylus externus femoris und Tibia hervorhebt. Von diesem Vorsprung zog sich an der Außenseite des Knies ein straff gespannter breiter Strang nach oben in den musculus quadriceps herein, während ein anderer weniger gespannter Strang nach unten in die tuberositas tibiae hinzog, der sich wenig hin und her bewegende quere Vorsprung wurde durch den inneren Rand der Patella gebildet. Der nach oben hinziehende Strang war die Sehne des Quadriceps, der nach unten hinziehende das Ligamentum patellae. Da unblutige Reposition auch in Narkose unmöglich war, wurde das Kniegelenk geöffnet, und auch jetzt konnte Szuman mit den Fingern noch nicht die Patella aus ihrer Lage rücken. Sie lag fest eingekeilt zwischen dem Condylus externus femoris und der Tibia ungefähr horizontal. Das Ligamentum patellae war gedehnt, teilweise gedreht und ins Gelenk hineingezogen, wenig eingerissen. Die Gelenkfläche sah nach oben, die vordere Fläche nach unten. Die Kreuzbänder waren glatt durchtrennt, ebenso war das äußere Seitenband zerrissen, die Gelenkkapsel an der äußeren Gelenkseite verletzt. Ein zweiter und größerer Kapselriß befand sich nach innen und oben von dem Patellarand. Die Quadricepssehne war auf die äußere Fläche des Knies dislociert und vollendete durch ihre Spannung die Einkeilung der Patella. Szuman durchschnitt das Ligamentum patellae, setzte zwei Finger hinter die Patella und brachte nach mehreren mißglückten Versuchen diese in ihre normale Lage zurück. Die Patella gab mit einem plötzlichen Ruck ihre Einkeilung auf. Zugleich fiel ein kleines vom Rand der Patella stammendes Knochenstückchen aus dem Gelenk heraus. Die Heilung erfolgte glatt nach 5 Wochen; die Bewegungsfähigkeit des

Gelenks wurde aber nicht wieder vollständig. Was die Entstehungsursache dieses Falles betrifft, so wird nach Szumans Ansicht wahrscheinlich durch die Schläge der Häckselmaschine eine Luxatio patellae lateralis externa hervorgerufen, dann durch die Fortwirkung der Schläge, besonders auf die untere Spitze der luxierten Kniescheibe bei gebeugtem Knie eine Eintreibung derselben in das Gelenk. Hierbei ist auch wohl das Stückchen vom Patellarand abgesprengt worden, sowie das Ligamentum laterale externum und die Ligamenta cruciata durchrissen, während die Patella selbst eine Drehung um ihre horizontale Achse erfuhr.

Ueber 2 weitere Fälle von Einklemmungsluxationen berichten im Jahre 1901 David Newman und Henry Rutherford. Bei dem ersten derartigen Fall handelte es sich um einen 18jährigen Mann, der mit dem linken Knie gegen einen Karren gestoßen und niedergefallen war. Die ursprüngliche Annahme, daß es sich um einen Riß des Quadriceps oder eine Fraktur der Patella handelte, wurde durch die Untersuchung in Narkose vernichtet. Es zeigte sich vielmehr eine rechtwinkelige Drehung der Patella um ihre transversale Achse und eine feste Einkeilung zwischen Femur und Tibia. Die Luxation erwies sich als irreponibel, deshalb wurde zu folgender Operation geschritten: Freilegung des ganzen Kniegelenks bis oberhalb des Ansatzes der Quadricepssehne. Die Sehne war sugilliert, aber nicht zerrissen. Patella fest fixiert. Die Kapsel wurde an der Außenseite der Kniescheibe eine kurze Strecke weit incidiert; mit dem Finger fühlte man die Vorderfläche der Patella nach oben gerichtet. Reposition mittels eingeführten Hakens; Kapsel und Haut wurden genäht. Heilung erfolgte glatt; Patient konnte nach 3 Wochen mit guter Funktion des Knies entlassen werden.

Dieselben Autoren berichten ebenfalls 1901 über einen ähnlichen Fall. Ein 24jähriger Mann litt infolge eines sechs Jahre zurückliegenden Unfalles an einer Schwäche des rechten Knies. Im Oktober 1900 fiel er abermals auf dieses Knie. Die äußere Untersuchung ergab: Knie in leichter Flexionsstellung, stark geschwollen und sehr schmerzhaft. Bei der Untersuchung in Narkose fand sich, daß der untere Rand der Kniescheibe fest zwischen Tibiakopf und Femurcondylen eingekeilt war; unterhalb der dislocierten Patella fand sich eine tiefe Grube, das Ligamentum patellae dem Tibiakopf dicht anliegend, die Sehne des Quadriceps nach vorn vorspringend. Die Patella ließ sich leicht reponieren, Bewegungen waren gut und leicht ausführbar. Die Quadrisepssehne war intakt. Vielleicht war ein Teil des Ligamentum patellae abgerissen; doch ließ sich dies durch die bedeckenden Weichteile nicht sicher feststellen.

Einen sehr ausführlichen Bericht über Patellarluxation nach unten haben wir 1904 von Küttner erhalten. Von besonderem Interesse bei diesem Fall ist der Umstand, daß die Frau kurze Zeit nach der Einlieferung in die Klinik starb und infolgedessen zum ersten Male ein Präparat dieser Luxation gewonnen und in seinen Einzelheiten anatomisch untersucht werden konnte.

Am 29. März 1904 wurde eine 64 Jahre alte Frau in die Klinik eingeliefert, welche am Tage vor ihrer Aufnahme von einem Wagen gestürzt war. Bei diesem Sturz war sie mit dem linken Bein auf die Radnabe aufgeschlagen und mehrere Meter weit geschleift worden, vielleicht auch in die Speichen des Rades geraten. Aufstehen war unmöglich, Patientin wurde nach Hause getragen, wo von dem behandelnden Arzte eine unbedeutende Subluxation des Unterschenkels nach hinten außen mit großer bis in das Gelenk penetrierender Rißwunde an der Rückseite oberhalb der Kniekehle diagnostiziert wurde; die Patella war nicht

zu fühlen. Nach Reinigung und Tamponade der Wunde und Anlegung eines Schienenverbandes wurde Patientin der Klinik in Tübingen zugeführt. Der linke Unterschenkel ist um 70 Grad nach auswärts gedreht und in Beugestellung von etwa 150 Grad im Kniegelenk nach hinten außen subluxiert. Vorn am Kniegelenk erkennt man ziemlich deutlich die Condylen des Femur; die normale Vorwölbung anstelle der Patella fehlt; dieser Vorwölbung entspricht eine Einziehung der unverletzten Weichteile in den Gelenkspalt; auch an den Seitenflächen des Kniegelenks war die Patella nicht fühlbar. An der Rückseite des Oberschenkels fand sich eine tiefe bis in das Gelenk eingehende Rißwunde, von welcher wahrscheinlich wohl eine Infektion zustande gekommen ist. Das Kniegelenk war abnorm, seitlich beweglich. Aktive und passive Beugung und Streckung unmöglich. In Narkose wurde Reposition versucht, die sich als unmöglich herausstellte. Eine blutige Reposition konnte wegen des elenden Zustandes der Patientin nicht in Frage kommen. Deshalb wurde wegen der Vereiterung des Kniegelenks zur Amputation des Kniegelenks geschritten. Zwei Tage später starb die Frau an einer diffusen eitrigen Bronchitis.

Die bei diesem Falle angefertigten Röntgenbilder während des Lebens bestätigten zwar die Diagnose einer Luxation nach unten, litten aber unter der enormen Unruhe der Patientin und der Kontrakturstellung des Kniegelenks. Erst die nach der Amputation angefertigten Aufnahmen und das anatomische Präparat gaben ein klares Bild. Man erkannte deutlich die Dislokation der Patella zwischen die Condylen von Femur und Tibia sowie eine gleichzeitige Drehung um ihre transversale Achse. Der Kniestreckapparat war nicht zerrissen. Die etwas torquierte Quadricepssehne lag an der Außenseite des Kniegelenks etwas nach hinten vom Femur, der laterale Condylus femoris hat

die medialen Muskelmassen des Quadriceps perforiert; die Patella sieht mit ihrer Gelenkfläche nach abwärts, ihr Ligament ist intakt. Die Seiten- und Kreuzbänder des Kniegelenks sind zerrissen.

Die Frage des Zustandekommens dieser Verletzung ist wohl dahin zu beantworten, daß durch forcierte Adduktion des Unterschenkels das Kniegelenk an der Außenseite zum Klaffen gebracht wurde und hierdurch der durch das Aufschlagen nach außen luxierten Patella die Möglichkeit gegeben wurde, zwischen die Condylen des Femur und der Tibia einzutreten.

Der letzte bisher bekannte Fall wurde endlich im Dezember 1905 von Wildt beobachtet und 1908 veröffentlicht. Ein 56jähriger Mann war beim Ausladen von Stroh etwa 3 m tief von einem Wagen gestürzt. Er überschlug sich und schlug mit dem rechten Knie auf den Rand eines Kübels. Aeußerlich fand sich Schwellung des Knies und geringe Hautabschürfung. Die Patella fehlte an normaler Stelle, man fühlte sie, vertikal stehend, in der Höhe der Gelenkspalte, wenig schräg nach oben geneigt, fest eingekeilt. Das Ligamentum patellae sprang stark gespannt vor, oberhalb der verschobenen Patella fand man im Quadriceps eine fingerbreite Delle; den Muskel selbst fühlte man stark geschwollen, am unteren Rande unregelmäßig. Eine Hebung des Beines gelang nicht, eine Beugung nur ganz wenig, in Narkose war passive Beweglichkeit ausführbar. Auf dem Röntgenbilde sah man, daß die Kniescheibe senkrecht zur Achse des Beines stand, die Gelenkfläche nach unten sehend. Eine unblutige Reposition auch in Narkose war weder manuell noch mit Hilfe der Knochenhaltezange ausführbar. Es wurde deshalb die Kante der Patella freigelegt; die Patella selbst ließ sich nun mit der Knochenhaltezange fassen, das untere Ende wurde nach unten verschoben, wodurch die gewaltige Spannung des Ligamentum patellae beseitigt

wurde. Jetzt konnte diese durch Zug nach vorn aus der Gelenkspalte und durch Vorbeigleitenlassen an den Condylen des Oberschenkels in ihre normale Lage zurückgebracht werden. Nach dieser Reposition war ein Riß des Quadriceps nicht mehr zu finden; es war offenbar durch die scharfe Einziehung des Muskels dieser Riß vorgetäuscht. Hautnaht ohne Drainage; Patella zeigte sich noch ziemlich stark nach der Seite verschieblich; Funktion des Quadriceps war und blieb gut. Nach 16 Tagen konnte Patient geheilt das Krankenhaus verlassen. Nach einem halben Jahre stellte er sich wieder vor; er konnte mit Stock gut gehen; das Bein war noch geschwollen, sodaß der Wadenumfang 3,5 cm, der Knieumfang 2¼ cm und der Oberschenkelumfang 4 cm stärker war als rechts. Streckung war gut ausführbar, Beugung nur um 60 Grad. Im übrigen hatte Patient keine Beschwerden; die Narbe hinderte ihn nicht im geringsten.

Nach Erschöpfung der Literatur über bisher bekannte und veröffentlichte Fälle von Patellarluxationen nach unten komme ich nunmehr auf den Fall zu sprechen, welchem diese Arbeit zu Grunde liegt, und welcher im August 1913 auf der chirurgischen Abteilung des städtischen Krankenhauses zu Köln-Mülheim (Chefarzt Dr. Paul Goecke) zur Beobachtung kam.

Ein 10jähriges Mädchen von normalem Körperbau ohne pathologische Beinstellung spielte auf einem Eisenbahndamm, rutschte aus und fiel in knieender Stellung den Abhang hinunter. Hierbei schlug es mit dem rechten gebeugten Knie auf einen Stein auf und fiel mit dem Körper vornüber. Es verspürte sofort heftige Schmerzen, konnte das Knie nicht mehr gerade strecken; auch Beugung war unmöglich. In diesem Zustande wurde es dem Krankenhause zugeführt, wo nachfolgender Befund erhoben wurde: Das rechte Kniegelenk steht in Beugestellung; aktive

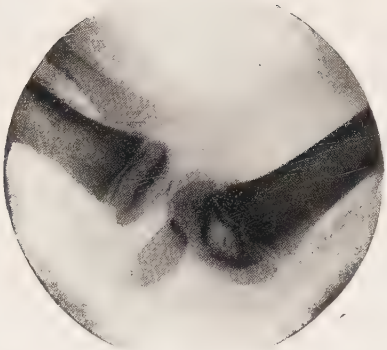

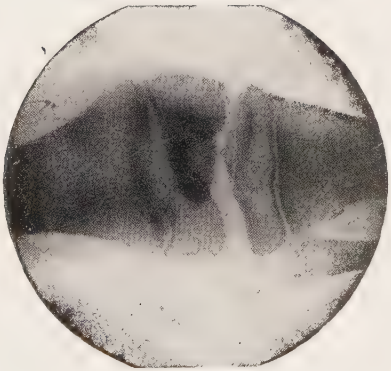

Beugung und Streckung ist nicht möglich, passive Bewegung mit heftigen Schmerzen verbunden. Das Gelenk ist leicht geschwollen. Die normale Liegestelle der Patella ist leer, dagegen fühlt man etwas unterhalb die Kante der Patella. Das Röntgenbild bestätigte die Diagnose einer Einklemmungsluxation. Es zeigte deutlich die Einkeilung der Kniescheibe zwischen die Condylen des Femur und der Tibia. Eine sofort in Narkose vorgenommene unblutige Reposition gelang nicht. Es wurde nunmehr am folgenden Tage das Gelenk durch queren Bardenheuerschen Resektionsschnitt breit eröffnet und die Kniescheibe mittels Hebels bei starker Beugung des Knies aus der Gelenkfuge herausgehoben. Diese Reposition gelang nach einigen hebelnden Bewegungen ohne Mühe. Es zeigte sich, daß die Kniescheibe mit ihrer konvexen Fläche nach oben und mit ihrer normal dem Gelenk zugekehrten Fläche nach unten sah, wie das Röntgenbild schon gezeigt hatte. Die Sehne des Quadriceps war erhalten geblieben, nur einige wenige ihrer hinteren Fasern am oberen Kniescheibenrande waren durchtrennt. Schienenverband.

Nach 7 Tagen wurden die Nähte entfernt; die Wunde war primär geheilt; nach weiteren 2 Tagen sind geringe Bewegungen im Kniegelenk ohne Schmerzen möglich. Durch nunmehr eintretende tägliche Uebungen nimmt die Beweglichkeit mehr und mehr zu. Am 19. August, das sind 11 Tage nach der Operation, steht die Patientin auf und beginnt umherzugehen, was ganz gut von statten geht. Es wird noch etwa 14 Tage lang medico-mechanische Behandlung eingesetzt und am 4. September, 4 Wochen nach dem Unfall, kann Patientin geheilt entlassen werden. Das Gelenk ist wieder vollständig beweglich, nur eine ganz geringe Schwellung besteht noch, welche aber bei abermaliger Vorstellung im Krankenhause 14 Tage später ebenfalls behoben ist. Patientin fühlt gar keine Schmerzen

mehr, kann das Gelenk ebenso gut gebrauchen wie vor dem Unfall.

Im Anschluß an diesen zuletzt beobachteten Fall möchte ich die Patellarluxationen nach unten einer allgemeinen Besprechung unterziehen, und zwar möchte ich unter Berücksichtigung aller 12 Fälle zunächst auf die Aetiologie zu sprechen kommen, darauf auf die pathologische Anatomie, die Symptome, die Diagnose, die Prognose und endlich die Therapie.

Zur besseren Uebersicht stelle ich die einzelnen Fälle nach meiner Anordnung nochmals kurz zusammen:

A. Fälle mit Riß der Quadricepssehne:
- Fall 1 — Middelfard,
- Fall 2 — Deaderik,
- Fall 3 — Schmidt,
- Fall 4 — Cheesman,

B. habituelle Luxationen:
- Fall 5 — Lannelongue,
- Fall 6 — Potel,

C. Fälle ohne Riß der Quadricepssehne:
- Fall 7 — Szuman,
- Fall 8 — Newman und Rutherford I,
- Fall 9 — Newman und Rutherford II,
- Fall 10 — Küttner,
- Fall 11 — Wildt.
- Fall 12 — Goecke.

Ziemlich klar und einfach liegt der Entstehungsmechanismus bei den Fällen der ersten Gruppe, bei denen eine Zerreißung der Quadricepssehne mit der Luxation einhergeht. Bei allen Patienten dieser Gruppe war die Sehne an ihrer patellaren Insertion abgerissen; in den Fällen von Middelfard, Schmidt und Cheesman durch eine direkte äußere Einwirkung, auch bei Deaderik ist

eine solche Einwirkung von außen her wahrscheinlich. In allen Fällen stand das Knie nach dem Unfall in Beugestellung, die Gelenkfläche der Patella war nach abwärts gerichtet.

Bei den 2 beobachteten habituellen Luxationen handelt es sich in Fall 5 um ein angeborenes Leiden, in Fall 6 trat es im Gefolge eines genu recurvatum auf, das nach Ausheilung einer Coxitis zurückgeblieben war. Bei diesen ungemein seltenen habituellen Luxationen müssen für das Zustandekommen einer solchen vorhanden sein: eine abnorme Kürze des Ligamentum patellae, — bei L. ist dieses nur 1 cm lang — ; eine starke Nachgiebigkeit des Quadriceps; eine pathologische Weite der Gelenkkapsel und endlich eine besonders kleine Kniescheibe. In den Arbeiten dieser beiden Autoren werden auch diese vier Punkte sämtlich hervorgehoben.

Besonderes Interesse erregt die Entstehung der Einklemmungsluxation bei den 5 Fällen ohne Riß der Quadricepssehne. Fall 8 und 9 sind, was die Entstehung angeht, nicht recht aufgeklärt. Von beiden wissen wir nur, daß sie durch einen Stoß und Fall entstanden sind. Bei dem Szuman'schen Fall wurde die Verschiebung der Kniescheibe durch einen Sturz unter eine Häckselmaschine verursacht, weitere Schläge dieser Maschine trieben dann die Kniescheibe bei gebeugtem Knie noch weiter in den Gelenkspalt hinein. Bei dem Küttner'schen Fall kam die Einkeilung vielleicht erst während des Sturzes durch das Streifen des Knies an der Radnabe zustande, dazu kam eine starke Außenrotation des Unterschenkels. Dadurch, daß das Bein der stürzenden Frau in die Speichen des rollenden Rades geriet, ging die Außenrotation mit einer starken Abduktion des Unterschenkels einher. Durch diese forcierte Abduktion klaffte das Kniegelenk an der Außenseite weit auseinander, so konnte die an der Außenseite

des Kniegelenks befindliche Patella in den weit offenstehenden Gelenkspalt eindringen und sich hier einklemmen.

Was endlich den Fall in der Goecke'schen Klinik angeht, so beruht auch hier das Zustandekommen der Luxation auf einer direkten äußeren Gewalteinwirkung. Das Kind war einen Hang in knieender Stellung heruntergerutscht und bei der Gelegenheit auf einen Stein aufgeschlagen. Gleichzeitig fiel dabei der Oberkörper vorn über. Durch die Beugung des Knies war der Gelenkspalt eröffnet, durch die jetzt plötzlich auftretende Gewalteinwirkung des Steins konnte die Kniescheibe in den offenen Gelenkspalt eindringen und durch die durch das Vornüberfallen des Oberkörpers bedingte Streckbewegung des Beins wurde die Kniescheibe festgehalten und eingeklemmt. Es handelt sich also hier ebenso wie in fast allen früher genannten Fällen um eine Einkeilung, hervorgerufen durch eine äußere Gewalt von vorne her bei stark gebeugtem Knie und nachfolgende Streckung.

Naturgemäß muß man die Einklemmungsluxationen in solche nach oben, und in solche nach unten unterscheiden, je nach dem die Gelenkfläche der Patella nach dem Femur oder nach der Tibia zugekehrt ist. Nur in den Fällen 7 und 9 handelt es sich um eine Luxation nach oben, bei allen anderen 10 Fällen war die Gelenkfläche der Patella der Tibia zugekehrt.

Wichtiger als die Stellung der Gelenkfläche ist für die Diagnose uud Prognose der Umstand, in welcher Tiefe die Kniescheibe in den Gelenkspalt eingedrungen ist. Es ist von wesentlicher Bedeutung und Unterschied, ob dieselbe nur mit der Spitze bezw. Basis oder in ihrer ganzen Dicke und Breite in das Gelenk verlagert ist. In den Fällen 1, 2, 3, 8, 9 und 12 steckte die Patella ausschließlich mit Spitze oder Basis im Gelenkspalt, während sie in

Fall 4, 7 und 10 vollständig im Gelenk lag zwischen den äußeren Condylen von Femur und Tibia. Diese letztere Lage war wohl die Folge einer ursprünglichen Luxation nach außen, die nachher in eine Luxatio cuneata überging. In dem Küttner'schen Fall ragte sie sogar mit ihrer nach hinten gerichteten Basis gegen die Kniekehle vor. Offenbar verhält sich auch der Bandapparat der Kniescheibe wie des Gelenks verschieden je nach der Tiefe der Verlagerung der Patella. Je nach der Richtung der Gelenkfläche der Kniescheibe nach oben oder nach unten, wird die Quadricepssehne, das Ligamentum patellae und damit die Kniegelenkskapsel eine wechselnde Lagerung und Spannung erfahren. In Fall 9, bei welchem die Spitze der Kniescheibe eingeklemmt und ihre Gelenkfläche aufwärts gewandt war, findet man die Quadricepssehne scharf gespannt unter der Haut hervorragen, das Ligamentum patellae dagegen ist mit der Spitze derselben in den Gelenkspalt hereingezogen, umgekehrt ist in dem ersten Falle derselben Autoren das Ligamentum patellae gespannt unter der Haut zu fühlen, während die Quadricepssehne mit der eingeklemmten Basis patellae in den Gelenkspalt hineinzieht. Bei den Beschreibungen von Küttner, Szuman und Cheesman lag die Patella vollkommen im Gelenkspalt und so mußte auch die Verlagerung der Bänder und der Kniegelenkskapsel eine besonders hochgradige sein. So zieht sich bei Küttner der ganze Streckapparat von vorn unten nach hinten oben wie ein zwischen den äußeren Condylen von Femur und Tibia hingeleitetes Band durch das Gelenk hindurch, das Ligamentum patellae deckt den lateralen Condylus tibiae, die Quadricepssehne liegt nach hinten vom äußeren Condylus femoris. In Fall von Szuman ist die Gelenkfläche der Kniescheibe nach oben gerichtet, das Ligament ist nicht nur in den Gelenkspalt eingezogen, sondern auch um seine Längsachse gedreht. In Fall 9 be-

steht ein teilweiser Einriß des Ligamentum patellae, indes ist dieser Befund unsicher, da er nur palpatorisch durch die intakte Haut hindurch gestellt wurde. In unserem Falle, in dem die Quadricepssehne ebenso erhalten war, wie in den eben behandelten Fällen, waren nur einige ihrer hinteren Fasern durchtrennt.

Das mehr oder weniger tiefe Eindringen der Patella in den Gelenkspalt ist von besonderer Bedeutung für den Bandapparat des Kniegelenks selbst. Spitze oder Basis der Patella können sich einklemmen, ohne daß eine Kontinuitäts-Trennung der Kniegelenksbänder vor sich gehen muß. Das vordere Ligamentum cruciatum kann noch am leichtesten von der vordringenden Patellakante abgedrückt werden, wenn sich auch in den operativen Befunden solche Verletzungen nicht erwähnt finden. Bei Küttner, Szuman und Cheesman war die Patella in ihrer ganzen Ausdehnung in den Gelenkspalt eingedrungen, es hatten ausgedehnte Bänderzerreißungen stattgefunden, sonst wäre wohl für die Patella kein genügender Platz vorhanden gewesen. Nach Szumans Ansicht sind die Bänder durch die eindringende Patella durchstoßen worden, Küttner hält es für wahrscheinlicher, daß die Zerreißung primär war und nun zwischen den haltlos gewordenen Condylen sich die Patella einklemmen konnte. Bei der Autopsie fand sich in beiden Fällen der gleiche Befund, nämlich eine Zerreißung der Ligamenta cruciata und des Ligamentum collaterale externum; bei Szuman fand sich das innere Seitenband erhalten, bei Küttner war auch dieses bis auf wenige Fasern zerrissen, bei dem Goecke'schen Fall endlich wurde eine Zerreißung nicht festgestellt.

An Nebenverletzungen kommen nur ganz unbedeutende in Frage; bei Szuman eine Absprengung vom Patellarande, hervorgerufen bei der Einkeilung der Kniescheibe in das Gelenk, und in Fall 8 eine Ablösung des periostalen Ueber-

zuges der Patella, hervorgerufen durch das Anstoßen des Knies an dem Karren.

Nur bei dem Küttner'schen Fall handelt es sich um eine komplizierte Luxation. Es fand sich eine wohl durch das Eindringen eines Fremdkörpers entstandene große Rißwunde an der Rückseite des Oberschenkels, die bis in das Gelenk penetrierte. Die Muskelmassen waren durchsetzt, Gefäße und Nerven intakt. Bei einigen anderen Fällen sind geringe Hautabschürfungen vorhanden, die aber unwesentlich sind. Es ist merkwürdig, daß in allen anderen Fällen trotz der Gewalteinwirkungen von außen her keine Eröffnungen des Kniegelenks vorhanden sind. Nebenverletzungen der Knochen fehlen in allen Fällen.

Je nach der Tiefe, bis zu der die Kniescheibe in das Gelenk eingedrungen ist, sind auch die Symptone verschieden. Je geringer die Verlagerung, desto augenfälliger sind die zu beobachtenden Erscheinungen. Ist nur die Spitze oder Basis eingeklemmt, so ragt der größte Teil der Patella aus dem Gelenk hervor und treibt die Weichteilbedeckung nach vorn. So finden wir in diesen Fällen eine quer verlaufende, scharf vorspringende knöcherne Kante in Höhe der Kniegelenkslinie, von der nach oben und unten die Weichteile ziemlich scharf abfallen. Die Vertiefung der Weichteile ist am ausgesprochensten, wenn Ligamentum patellae oder Quadricepssehne mit in den Gelenkspalt eingeklemmt oder zerrissen sind. Bei leicht eindrückbarer Partie oberhalb der quergestellten Patella fühlt man bei zerrissener Sehne in der Tiefe die Vorderfläche der jetzt nicht mehr von der Patella bedeckten Femurcondylen.

Ist die ganze Kniescheibe in das Gelenk eingetreten, so findet man an Stelle der kantigen Erhöhung eine Vertiefung dort, wo normaler Weise die Wölbung an der Vorderfläche des Kniegelenks ist. Doch ist diese Vertiefung meistens durch einen Bluterguß ausgeglichen. In

vereinzelten Fällen war die Haut in den Gelenkspalt eingezogen, in der Tiefe konnte man die Femurcondylen tasten, bisweilen auch obere und untere Kante der Patella.

In allen Fällen war die Kniescheibe fest fixiert und unbeweglich. Die Verschiebung nach der Seite ist wohl durch die Femurcondylen behindert, bei tiefer Lagerung scheitert sie an der Unzugänglichkeit.

Die Stellung des Kniegelenks war in allen Fällen eine gebeugte und zwar immer in einem stumpfen Winkel, nur in Fall 3 in einem rechten Winkel. Aktive Beweglichkeit fehlte in allen Fällen. Von einer passiven Bewegungsmöglichkeit berichtet nur Middelfard, der das ursprünglich gebeugte Knie in Streckung für den Transport fixierte. In einer großen Zahl der anderen Fälle sind passive Bewegungen nur mit großen Schmerzen ausführbar. Bei vollständiger Einklemmung in das Gelenk bestand infolge der starken Bänderzerreißung abnorme Beweglichkeit nach der Seite. So weit die beschriebenen Fälle traumatischen Ursprungs waren, bestanden äußerlich die Erscheinungen schwerster Gelenkverletzung, Haemarthros und Sugillation der Umgebung; äußere Wunden enstanden nur in dem Küttner'schen Falle. Die Symptone der beiden habituellen Luxationen waren derart, daß bei der Beugung die Patella im Gelenk verschwand, bei der Streckung aber wieder an ihre normale Stelle rückte.

Handelt es sich nur um die Feststellung der Einklemmung der Patella, so ist die Diagnose einfach. Ist Spitze oder Basis im Gelenkspalt fixiert, so fühlt man leicht die vorspringende Knochenkante und auch da ist die Diagnose ohne Schwierigkeiten zu stellen. Schwieriger wird sie, wenn die ganze Patella oder ihr größerer Teil eingeklemmt wird. Doch muß auch hier ihr Fehlen an gewohnter Stelle wenigstens für das Gefühl auffallend sein,

und der untersuchende Finger dringt in den Gelenkspalt ein, fühlt die Femurcondylen und häufig auch die vorragende Patellakante. Erleichtert wird die Diagnose noch dadurch, daß man die Untersuchung in Narkose vornimmt, was bei der enormen Schmerzhaftigkeit des verletzten Gelenks auch unbedingt erforderlich ist.

Einzelheiten festzustellen, z. B. ob der Bänder- oder Sehnenapparat intakt ist, wie die Gelenkfläche liegt, ist außerordentlich schwierig. Hier kommt uns das Röntgenbild zu Hilfe, auf dem wir leicht sehen können, ob die Gelenkfläche nach oben oder nach unten gelagert ist. Nur in Fall 8 und 12 sah die Gelenkfläche der Patella nach unten, in allen übrigen war die Lage eine umgekehrte.

Ob der Streckapparat verletzt ist, darüber kann nur die Operation genauen Aufschluß geben. Das Ligamentum patellae war stets intakt; die Quadricepssehne war, wenn man von den beiden habituellen Luxationen absieht, in vier Fällen gerissen, in sechs Fällen intakt geblieben. Da zur Reposition der Patella doch eine operative Eröffnung des Gelenks notwendig ist, ist die vorherige Diagnose, ob der Streckapparat zerissen ist, von unwesentlicher Bedeutung.

Jn den Fällen 1 und 8 wurde im ersten Augenblick an eine Fraktur der Patella gedacht. Täuschend hat hier als unteres Patellafragment die vorspringende Kante der Kniescheibe mit dem straff gespannten Ligamentum patellae gewirkt. Die Vertiefung oberhalb des Vorsprungs rührte scheinbar von einer beträchtlichen Diastase der Fragmente her. Röntgenbild resp. Operation brachten später Aufklärung.

Die Diagnose einer habituellen Einklemmungsluxation bietet kaum Schwierigkeiten. Es fehlt die Schwellung und Schmerzhaftigkeit, die Patella ist bei der Untersuchung in

Streckung des Knies leicht zu fühlen, während sie bei der Beugung wieder im Gelenkspalt verschwindet.

Bei Besprechung der Prognose der Einklemmungsluxation sehen wir wieder von den beiden habituellen Fällen ab. Sie waren die Folge angeborener (Fall 5) oder durch Krankheit erworbener (Fall 6) Formveränderungen.

Die Prognose quoad vitam ist eine ungünstige, wenn infolge Trauma eine Gelenkeröffnung vorliegt. Durch Bluterguß und starke Weichteilzerreißung wird eine Gelenkvereiterung begünstigt, wie im Fall 10, wo zur Amputation das Oberschenkels geschritten werden mußte. Dies ist unter allen 12 beschriebenen Fällen die einzige primär komplizierte Luxation. Eine sekundäre Eröffnung des Gelenks ist dann zu befürchten, wenn die quergestellte Patella weit gegen die Haut vorragt und die bedeckenden Weichteile bis zur Anämie spannt. Bei starker Quetschung der Haut, ausgedehntem Bluterguß und starker Einziehung der Haut in den Gelenkspalt kann ebenfalls eine sekundäre Eröffnung drohen.

Nur in 2 Fällen konnte eine Reposition auf unblutigem Wege gemacht werden (Fall 9, wo sie ohne Schwierigkeiten, und Fall 2, wo sie nur mit großen Bemühungen von statten ging). In allen anderen 8 traumatischen Fällen war die Luxation irreponibel und erforderte einen operativen Eingriff. Ragt die Patella weit aus dem Gelenkspalt hervor, so sind die Chancen für eine unblutige Reposition günstig, da dann bei der nur mit Spitze oder Basis eingeklemmten Patella diese sich vielleicht noch zurücklagern läßt. Ist sie jedoch tief im Gelenkspalt, so wird bei den komplizierten Umlagerungen und der Unzugänglichkeit der Patella eine blutige Reposition nicht zu umgehen sein.

Was die Wiederherstellung der Bewegungsfähigkeit angeht, so hängt diese sehr von der Schwere der Bänderzerreißung ab. In den 6 Einklemmungsluxationen, die ohne

Bandzerreißung einhergingen, wurde im Fall 8, 9 und 12 eine vollständige Heilung in wenigen Wochen erzielt, in Fall 7 und 11 war der Erfolg wenigstens befriedigend, der Patient konnte das Gelenk im Winkel von 160 bis 180 Grad bewegen (Fall 7), während in Fall 11 eine Bewegung um 60 Grad möglich war. Anders bei zerrissenem Kniestreckapparat. In den Fällen 3 und 4, besonders 3, trat gute Heilung ein, während in Fall 1 und 2 von den Erfolgen keine Rede ist. Immerhin dauert hier die Heilung wesentlich länger, bei Schmidt kann erst nach achtmonatlicher Behandlung von sichtlichem Erfolg gesprochen werden. Es ist bei Einklemmungsluxationen mit Zerreißung des Sehnenapparates auf völlige Wiederherstellung nur bei sehr konsequenter Behandlung und gutem Willen des Kranken zu rechnen.

Von Bedeutung für die Prognose ist weiterhin das Alter des Patienten, bei bejahrten Verletzten kann man mit einem tragfähigen, wenn auch steifen Kniegelenk zufrieden sein. Die Zerreißung der Kreuzbänder muß stets ein Schlottergelenk befürchten lassen.

Eine unblutige Reposition, die bei von außen zugänglicher Patella stets angezeigt ist, gelang nur in 2 Fällen (Fall 2 und 9). In Fall 9 gelang sie leicht, in Fall 2 nur unter großen Schwierigkeiten. Deaderik ließ, nachdem ein zweimaliger Repositionsversuch, auch mit Hilfe eines durch die Weichteile eingesetzten vierzinkigen Hakens, mißglückt war, eine auf einem Brett befestigte, liegende Winde anfertigen, welche unter das in Extension gehaltene Knie des narkotisierten Patienten gestellt wurde. Eine dicke Baumwollschnur wurde um die vorragende Kante der Patella gelegt und in einem gegen die Femurachse um 30 Grad geneigten Winkel mittels der Winde angezogen. Durch kräftigen Zug ließ sich die Patella lockern, sodaß sie in ihre normale Lage zurückschnappte durch weitere

manuelle Einwirkung. Natürlich muß vor einer derartigen Reposition eine genaueste Diagnose über die Lage der Gelenkfläche gestellt sein, da sonst durch Druck in falscher Richtung die Verlagerung vermehrt wird und weitere Bänder zerrissen werden können. Bei starker Spannung der Weichteile über der vorspringenden Patellakante droht außerdem noch die Gefahr einer sekundären Perforation.

Zu unblutigen Repositionen der eingeklemmten und aufgerichteten Kniescheibe empfiehlt Küttner das feste Umfassen der Seitenränder mit einer Hand. Dann ziehe man die Kniescheibe in Richtung ihrer Längsachse aus dem Gelenkspalt heraus und übe, sobald sich eine Lockerung bemerkbar macht, einen Druck auf die vorragendste Partie der Vorderfläche der Kniescheibe aus in Richtung gegen die Gelenkfläche der Patella hin und in der Längsachse des Beins. Hierdurch wird die Einklemmung behoben und die Patella umgelegt. Bei gelungener Reposition werden Bewegungen sofort ausgeführt werden können. Zur Nachbehandlung empfiehlt Küttner Lagerung auf Volkmannscher Schiene. Nach 3 bis 4 Tagen Massage, nach einer Woche passive und nach 14 Tagen aktive Bewegungen. Später Zinkleimverbände und bis zur endgültigen Heilung eine Gummikniekappe.

Gelingt die unblutige Reposition aus irgend welchen Gründen (zu fest eingeklemmter oder gar unerreichbarer Patella oder, weil sie durch Torsionen oder Einklemmungen des Streckapparates gehalten wird), nicht, so kommt die blutige Reposition in Frage, ein Eingriff, der auch bei komplizierter Luxation und bei Gefahr sekundärer Gelenkeröffnung indiziert ist. Was die Schnittführung angeht, so machte Szuman einen subpatellaren Resektionsschnitt, Newman und Rutherford einen Lappenschnitt, der die ganze Vorderfläche des Kniegelenks bis oberhalb des Ansatzes der Quadricepsehne freilegt, Schmidt machte eine

Incision in senkrechter Richtung über die Mitte des Knies, Cheesman einen halbkreisförmigen Schnitt nach oben convex, Goecke den von Bardenheuer zur Gelenkresektion angegebenen quer über das Gelenk verlaufenden Schnitt. In den anderen Fällen ist von der Art des Schnitts keine Rede. Nach Küttner gibt die beste Uebersicht ein großer vorderer Lappenschnitt, doch ist hier eine Lappengangrän zu befürchten wegen der stets vorhandenen Weichteilquetschung. Er empfiehlt einen einfachen Querschnitt in Höhe der Gelenklinie, analog dem Bardenheuerschen, queren Resektionsschnitt, der guten Zugang schafft und nach allen Richtungen hin in einen Lappenschnitt umgewandelt werden kann. Nach Eröffnung des Gelenks, Ausräumung des Blutergusses, Feststellung der Lage der Patella, wird, wenn nur Spitze oder Basis eingeklemmt ist, die Reposition meist gelingen, wenn man von beiden Seiten einen Finger hakenförmig unter die Patella einführt und sie aus dem Gelenkspalt heraushebt. Einige der Autoren setzten einen Haken in den Knochen ein, wodurch diese Reposition wirksam unterstützt wird. Bei Zerreißung der Quadricepssehne folgt die Naht derselben. Allerdings kam Schmidt auch zu gutem Erfolge ohne diese.

Schwieriger ist die Reposition bei ganz eingeklemmter Patella. Szuman konnte erst die Einkeilung nach Durchschneidung des Ligamentum patellae lösen, bei Küttner war der laterale Femurcondyl ein starkes Hindernis; dieser hat die Gelenkkapsel und den vastus medialis durchbohrt und wurde von beiden wie Knopf vom Knopfloch umfaßt. Hier gelang es indes, die Reposition dadurch zu bewerkstelligen, daß der laterale Femurcondyl durch den knopflochartigen Kapselriß zurückgedrängt wurde. Im Goeckeschen Fall gelang die Reposition leicht nach Einsetzen eines Hebels unter den oberen Rand der Patella bei starker Beugung des Knies.

Auch bei blutiger Reposition wird nach sorgfältiger Naht der Bänder, besonders der Ligamenta cruciata, bald mit passiven, dann mit aktiven Bewegungen begonnen, was für ein später gut funktionierendes Gelenk von großer Wichtigkeit ist.

Eingreifendere Operationen als die blutige Reposition können bei Vereiterung des Kniegelenks bei komplicierter Luxation notwendig werden. Indessen ist von allen 12 Fällen nur der Küttner'sche Fall ein komplizierter, sodaß zur Amputation des Oberschenkels geschritten werden mußte, allerdings war auch so eine Rettung nicht mehr möglich. In allen anderen Fällen ist gute Heilung erzielt worden, gewiß ein schönes Resultat bei diesen so seltenen Verletzungen.

Zum Schlusse der Arbeit erlaube ich mir, Herrn Dr. Paul Goecke für die liebenswürdige Ueberlassung des Themas und Herrn Geheimrat Prof. Dr. König für die freundliche Uebernahme des Referats meinen ergebensten Dank auszusprechen.

Literatur.

1. *Hoffa:* Frakturen und Luxationen.
2. *Bruns, Garré, Küttner:* Handbuch der prakt. Chirurgie.
3. *Middelfard:* En sjelden Luxation of Patella; Norsk Magazin for Laegevidenskaben, 1887, Nr. 7.
4. *Deaderik:* Case of rupture of quadriceps femoris tendon with dislocation of patella beneath the intercondyloid groove of the femour. Annals of surgery 1890.
5. *Schmidt:* Ein Fall von Luxation der Patella mit Abriß der Quadricepssehne. Centralblatt für Chirurgie 1900, Nr. 41.
6. *Cheesman:* Dislocations of the patella with rotation on its horizontal axis. Annals of surgery 1905, Nr. 1.
7. *Lannelongue:* Die habituellen Verrenkungen der Kniescheibe. Deutsche Zeitschrift für Chirurgie Bd. 61, 1901.
8. *Potel:* Étude sur le genu recurvatum, consécutif à la coxalgie et sur le déplacement cunéen de la rotule. Presse médicale, 1899.
9. *Szuman:* Ueber eine seltene Form der Patellaluxation. Verhandlungen der deutschen Gesellschaft für Chirurgie 1889.
10. *Newman* und *Rutherford:* Two cases of dislocation of the patella one upwards, and one downwards. Lancet June 22, 1901.
11. *Küttner:* Demostration eines Präparates von Luxation der Patella nach unten. Verhandlungen der deutschen Gesellschaft für Chirurgie 1904.
12. *Bruns:* Beiträge zur klinischen Chirurgie.
13. *Wildt:* Ein Fall von Einklemmungsluxation der Patella. Münchener med. Wochenschrift 1908, Nr. 52.

Lebenslauf.

Ich, *Karl Bernhard Hermann Everke,* wurde am 30. August 1888 als Sohn des prakt. Arztes Dr. *Karl Everke* in Bochum geboren, besuchte zunächst die Volksschule meiner Heimatstadt, dann von Ostern 1898 bis Ostern 1903 das Gymnasium dortselbst. Ostern 1903 bezog ich das Kgl. Gymnasium zu Kempen (Rhein), das ich Ostern 1908 mit dem Zeugnis der Reife verließ. Ich studierte Medizin, zuerst an der Universität Marburg, wo ich am 29. April 1911 das Physiknm bestand. Dann studierte ich ein Semester in München, das nächste in Würzburg, wo ich zugleich beim Kgl. bayr. 2. Feldart. Regt. Horn meiner Militärpflicht genügte. weiter ein Semester in Kiel und endlich wieder in München. Hier bestand ich am 6. März 1914 die medizinische Staatsprüfung. Bis zum Ausbruch des Krieges war ich als Medizinalpraktikant am Städt. Krankenhaus in Cöln—Mülheim, erhielt am 4. August 1914 die Approbation als Arzt. Vom 4. August 1914 an war ich ununterbrochen im Felde.

Als akademische Lehrer hörte ich während meiner Studienzeit:

Anatomie:	Geh.-Rat *Gasser,* Marburg;
Physiologie:	Professor *Schenck,* Marburg;
Pathologie:	Geh.-Rat *Heller,* Kiel,
	Professor *Borst,* München;
Innere Medizin:	Professor *Lüthge,* Kiel,
	Geh.-Rat *von Müller,* München,
	Professor *von Romberg,* München;
Chirurgie:	Professor *Anschütz,* Kiel,
	Se. Exzellenz Geheimrat *von Angerer,* München;
Frauenheilkunde:	Professor *Stöckel,* Kiel,
	Geh.-Rat *Döderlein,* München;
Augenheilkunde:	Geh.-Rat *von Hess,* München;
Irrenheilkunde:	Geh.-Rat *von Kraepelin,* München;
Hygiene:	Geh.-Rat *von Gruber,* München;
Pharmakologie:	Geh.-Rat *von Tappeiner,* München.